

# Mujer de 30 años con procesos infecciosos pulmonares recurrentes

Pablo Gómez Martínez<sup>1</sup>, María Beiras García<sup>2</sup>

<sup>1</sup> Médico adjunto en Radiodiagnóstico. Médico de Familia. Complejo Hospitalario Universitario de Ourense

<sup>2</sup> Médico Adjunto en Radiodiagnóstico. Complejo Hospitalario de Pontevedra

Cad Aten Primaria  
Ano 2012  
Volume 19  
Páx. 71-71

## PALABRAS CLAVE

Lung sequestration; Extralobar; Intralobar; Respiratory infection; Pneumonia

## CASO CLÍNICO

Mujer de 30 años que acude a consulta refiriendo desde hace 3 días malestar general y tos con expectoración purulenta, acompañada desde el día anterior de fiebre y dolor torácico de características pleuríticas en hemitórax izquierdo. A la exploración únicamente destaca una discreta sudoración y una temperatura de 38.5° C, sin encontrarse alteraciones significativas en la auscultación cardiopulmonar. Se solicita la siguiente radiografía de tórax (figura 1).

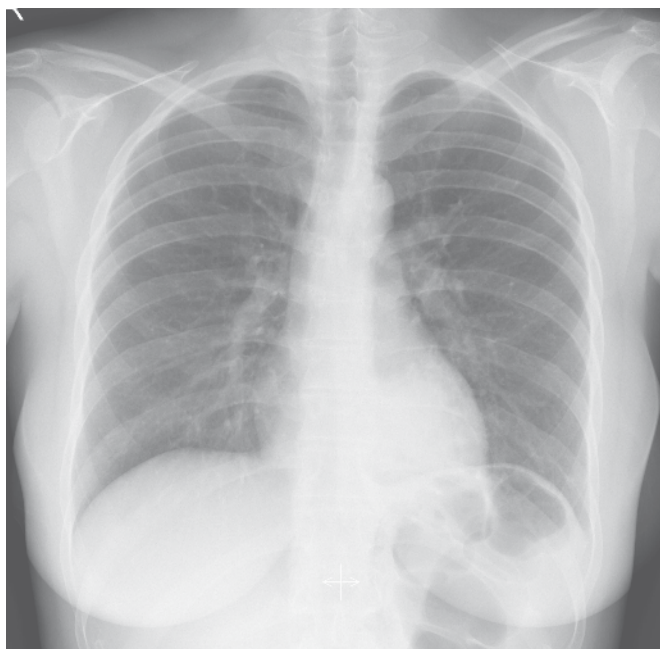


FIGURA 1

Radiografía de tórax

En el historial de la paciente constan antecedentes de cuadros clínicos similares en los últimos cinco años, con períodos asintomáticos de meses entre ellos. Los hallazgos radiológicos al comienzo de dichos cuadros fueron muy similares a los actuales, con desaparición de los mismos en controles posteriores. No hay datos de otros antecedentes de interés en la historia clínica.

Teniendo todos estos datos en cuenta, ¿cuál de las siguientes situaciones no incluiría inicialmente como favorecedora del cuadro que presenta la paciente?

1. Cavitación por tuberculosis previa
2. Inmunodeficiencias
3. Reflujo gastroesofágico
4. Cuerpo extraño intrabronquial
5. Predisposición anatómica del lóbulo inferior izquierdo a las infecciones de repetición

Financiación: propia

## Correspondencia

Pablo Gómez Martínez  
C/Serafin Avendaño 11, 5ªA  
CP:36201 Vigo  
Email: pablo\_gm@hotmail.com